

情報

輸入サル類の潜在的な寄生虫病 - 特に, 医学用実験動物として利用される
カニクイザル (*Macaca fascicularis*) の検疫中に斃死した事例を参考に浅川満彦¹⁾ 外平友佳理^{1) 2)} 岡本宗裕³⁾

1) 酪農学園大学 獣医学群獣医学類 感染・病理学分野 2) 到津の森公園 3) 京都大学霊長類研究所 人類進化モデル研究センター

要約

輸入検疫中に斃死した医学実験用のカニクイザル (*Macaca fascicularis*) の寄生虫の検索を行った。舌虫症, 糸虫症, 糸状虫症, 腸結節虫症, 肺吸虫症およびハイダニ症が寄生した6症例が供覧された。原産地で報告される寄生虫の種類とほぼ同様であった。よって, 輸入検疫に関して, 現地係留施設において, エキゾチックペットの寄生虫症を熟知した獣医師によるさらなる疫学調査や駆虫指導などの必要性が高いと考えられた。

キーワード カニクイザル, 寄生虫病, 輸入検疫

はじめに

サル類(霊長類)はエキゾチックペットとして根強い人気がある。実験動物として輸入されるサル類には潜在的にどのような寄生虫を保有したまま, 日本に入っているか詳細は不明である。そこで本調査では, 国内実験施設内で輸入検疫中に斃死した医学実験用のカニクイザル (*Macaca fascicularis*) の症例を紹介し, 情報共有の一助とすることが目的である。

調査に用いたカニクイザルは, 特定外来種として指定されており, 一般家庭での飼育は禁止されていることから^[3], 当該種の診療する目的のための論議ではなく, 輸入サル類のひとつの寄生虫感染モデルと位置づけた。また, 寄生虫病も感染症の一部であるが, 本モデル事例から, サル類が原産地の病原体を直輸入している事実を明らかにしたい。そして, 本調査により, 寄生虫感染の現状とその対策, および今後の検疫に必要とされる問題点を提示するのはエキゾチックペット医療に関わる獣医師の社会的責務と考えられる。

また, ヒトの医学領域における発展のためには, 実験動物の霊長類供給は必須で, 国外から多くの野生個体が輸入されている。一方で, 感染症の発生について, 今や社会問題化している状況では, ヒトと生物学的に近い霊長類の検疫時, 保有される病原体モニタリングは一層厳しく実施される方向性にある。特に, 1998年に制定された「感染症の予防及び感染症患者に対する医療に関する法律」(感染症法)に基づき, 2000年からはすべての輸入サル類

に30日以上法定検疫が課せられている^[4]。それにも関わらず, 輸入サル類における寄生虫感染例, 特に蠕虫(症)の検出事例が減少する傾向はない^[10]。カニクイザルの日本における年間使用量は5,000個体以上で, 実験用サル類の約80%を占める^[11]。このサル種は, 野生化で生息する東南アジア各地で捕獲された後, 中華人民共和国南部の飼育・検疫施設に集められ, 2週間の飼育後, 健康な個体としてみなされたもののみ日本に輸出されている。日本に輸入された後も, 上記の法律に基づく輸入検疫を実施し, 実験に供される機関に届けられる。

今回, 供覧するのは, 2009年前後に日本国内への輸入検疫時に斃死した剖検個体から確認, または生前排出された寄生虫の診断を輸入検疫関連企業から依頼されたものである(検体は検査後, 輸入検疫関連業者へ返却した)。なお, 本稿は浅川^[1]の蠕虫症の報告に病変・虫体の詳細を加筆したものである。

症例

【第一症例】原産地はベトナム, 3歳から4歳の成獣, 雄, 死因不明とされた個体であった。剖検時, 肉眼所見として内臓漿膜および大網に直径数ミリのシストが散在していた。そのシストあるいはそのシストから摘出された虫体を10%ホルマリン液で固定し作製した圧扁標本の鏡頭所見から(図1), 舌虫類 *Porocephalus* 属の被囊幼虫と判断された。舌虫類は成虫が肉食あ

るいは昆虫食性の爬虫類の呼吸器系に寄生し、虫卵がヒトに取り込まれた場合、ヒトにもこのような被囊幼虫が寄生をすることが知られる。多くは臨床症状を示さず、このような剖検で検出されることが多い。*Porocephalus* 属はニシキヘビなどの肉食性爬虫類を終宿主とする属で、日本の動物園飼育動物で成虫や幼虫が見出されたとする記録が散見される^[67]。

【第二症例】国内の輸入検疫期間中に、複数個体分の糞便上に飼育担当技術者が発見した虫体であり、その糞便を排出したサル類の原産地、年齢および性別は不明である。同虫体は10%ホルマリン液で固定され圧扁標本を作製し鏡顕した。結果、形態学的に *Bertiella* 属の裸頭条虫類で、*Macaca* 属で報告され

る *B. studeri* と推察された^[10]。本虫体は、病原性が低いと寄生したサル類は健康管理上、問題とならない。なお、圧扁標本を肉眼観察した担当獣医師は、寄生虫に習熟していなかったため老熟片節末端の湾曲した形態から、「凶暴そうな口を持った寄生虫」と表現して著者らへ鑑定を依頼してきた(図2)。

【第三症例】原産地はインドネシア、3歳から5歳の成獣、雄、臓器不全が死因とされた個体であった。この個体の剖検時、副腎に囊状組織(大きさ約30 mm × 50 mm)が認められ、その内部から約10個体の糸状の虫体を摘出し、10%ホルマリン液で固定標本を作製し鏡顕した。著者らに鑑定を依頼された検体は、1個体分の雌虫体一部(頭部および尾部が欠損し

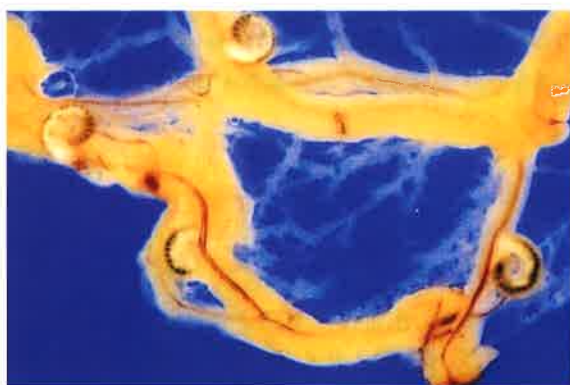

図1. ベトナム原産カニクイザル大網に認められた舌虫類 (*Porocephalus*属) 被囊幼虫(写真中、蜷局状を呈する4つの物体)の寄生状況



図2. カニクイザル糞便上で見つけれられた (*Bertiella*属) 裸頭条虫類(写真、左側の細い部分が頭節、右側の湾曲した部分が老熟片節)

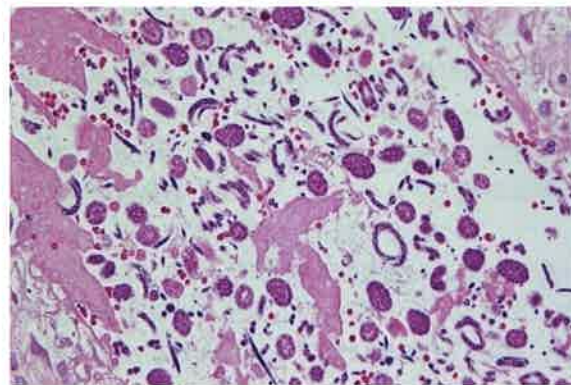
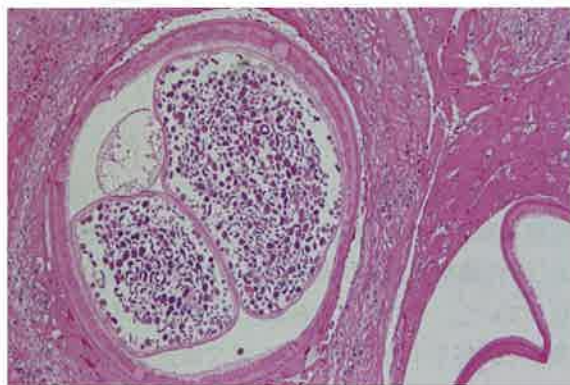
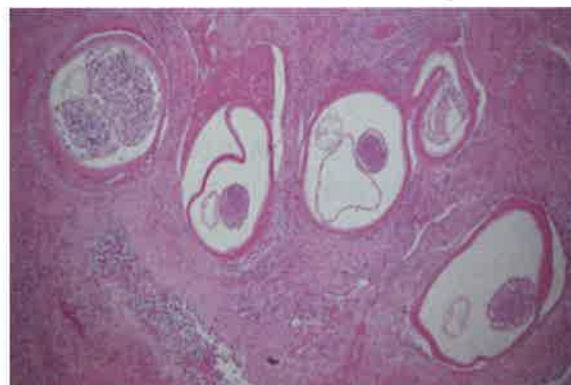
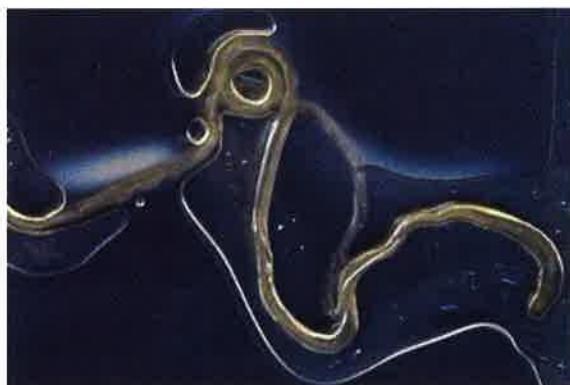
図3. インドネシア原産カニクイザル副腎から得られたオンコセルカ亜科 *Dipetalonema* 属雌虫体一部(上段左)とその寄生状況を示す病理組織像(上段右および下段)

ていた)であった(図3, 上段左)。鑑定の結果, 宿主域, 全体的形状および寄生部位からオンコセルカ亜科 *Dipetalonema* (体長から *D. gracile*) の糸状虫類と考えられた^[10]。鑑定作業の参考として, 病理組織標本の写真も付与された(図3, 上段右および下段)。その標本からは虫体横断面および副腎組織内にミクロフィラリアが確認された(図3, 上段右および下段)。副腎での著変は認められなかったが, 担当獣医師によると網膜は失明が疑われ, 肺, 胸腺などにもこの糸状虫類病変が認められた。よって, この死因の一つに糸状虫寄生が関与した蓋然性は高いと考えられた。

【第四症例】 原産地, 年齢および性別は不明とされた個体であった。国内の輸入検疫期間中に死亡し, 結

腸に直径数ミリの黒色腫瘍病変が2箇所認められ(図4, 左), その病理組織標本に線虫の断面構造が認められた(図4, 右)。その特異な寄生状態から, 腸結節虫 (*Oesophagostomum* 属) 第4期幼虫とされた。この症例では成虫は見出されていないが, 東南アジア産 *Macaca* 属で普通に寄生する *O. bifurcatum* が疑われた^[10]。なお, 近年, 福島産ニホンザル (*Macaca fuscata*) から別種 *O. aculeatum* が確認されているが^[5], 同時期に調査された下北半島産では見出されていないので^[9], *Oesophagostomum* 属の感染幼虫は寒冷地域での生存は難しい可能性が示唆された。

【第五症例】 中国南部原産, 年齢および性別は不明とされた個体であった。死因は肺炎とされた個体で,

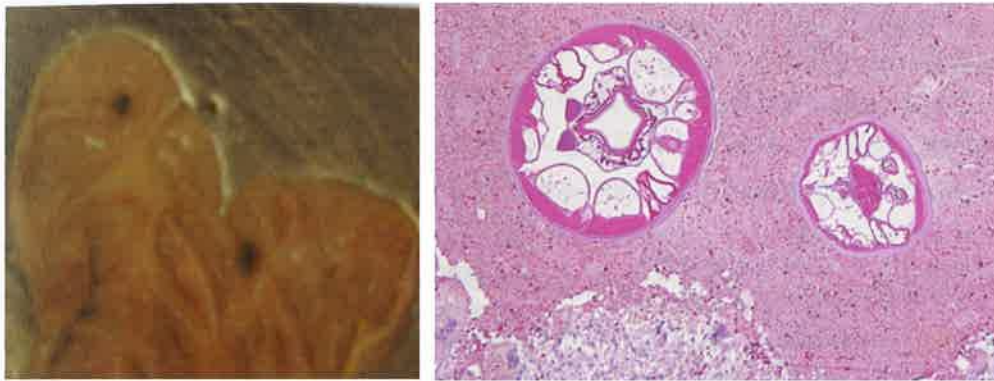


図4. カニクイザル結腸粘膜下組織に寄生する腸結節虫 (*Oesophagostomum* 属) 第4期幼虫の肉眼像(左)と病理組織像(右)

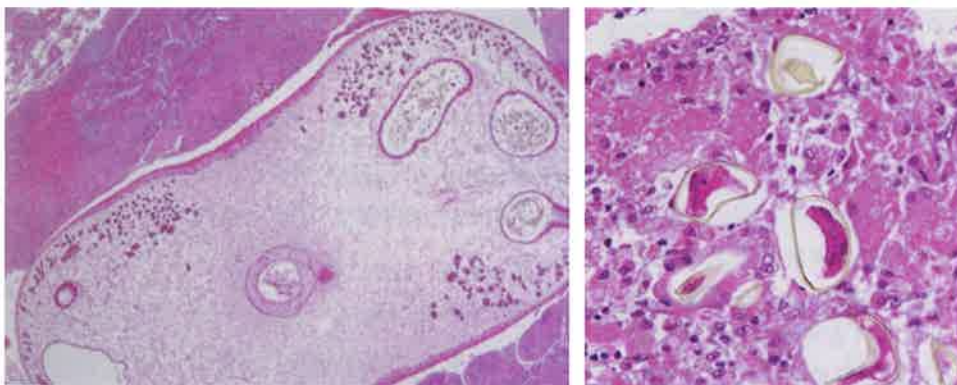


図5. 中国南部原産カニクイザル肺に寄生する肺吸虫 (*Paragonimus* 属) の病理組織像

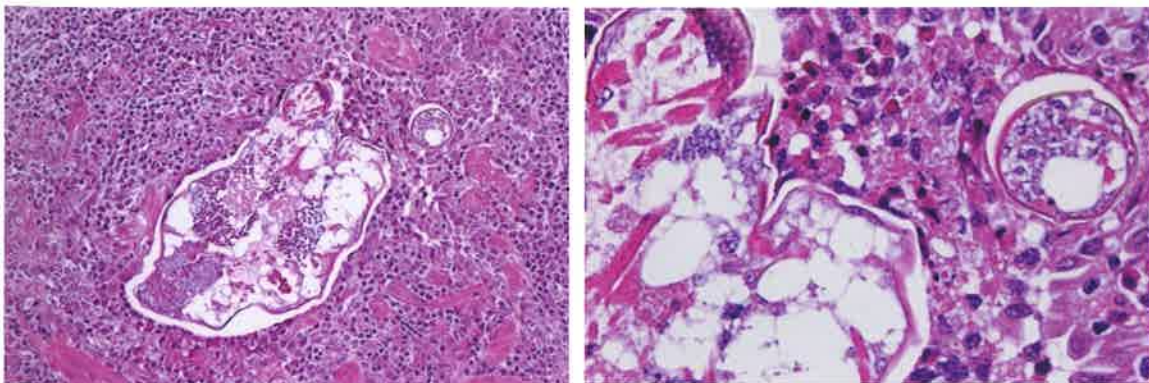


図6. 中国南部原産カニクイザル(図5と同個体) 肺組織に寄生するハイダニ類の病理組織像

肺に生じた腫瘍物が寄生虫とされたことから (図5, 左), その病理組織標本による鑑別を依頼された。結果, 組織像に典型的な肺吸虫 *Paragonimus* 属^[8] の虫体 (図5, 左), 虫嚢および周辺肺胞内に虫卵とその周囲を囲む細胞性浸潤像 (図5, 左) が認められた。

【第六症例】前述した第五症例で, 肺吸虫 (*Paragonimus* 属) 寄生部位からやや離れた箇所にはハイダニ類と目される節足動物の断面像が認められた (図6)。これは著者らが鏡検時に, 偶然, 見出したものであり, 担当病理学者は認識していなかった。このダニ類に関して, 参考になる事例としては, 東日本大震災により餌の不足や暖房機器停止による寒冷感作などで斃死した動物園飼育動物 *Macaca* 属のシシオザルにおける *Pneumonyssus simicola* の濃厚寄生の報告がある^[2]。今回と同様な組織所見を呈した。剖検時に肺吸虫の顕著な虫嚢ばかりに注目せず, ハイダニ類寄生時に検出される病変の肉眼所見についても記録すべき検体であった。

まとめ

ごく僅かな症例ではあったが, 日本に実験動物として輸入されるカニクイザルの寄生虫の寄生状況は, 原産地とほぼ同様あることが示唆された。また, エキゾチックペットとして飼育されるほかのサル類でも同様の可能性がある。よって, 輸入検疫に関して, 感染症およびエキゾチックペットの診療に習熟した獣医師による係留施設現場での疫学調査や, 寄生虫の鑑別および駆虫指導などを行う必要性が高いと考えられた。

謝辞

本研究のとりまとめは平成28年度京都大学霊長類研究所共同利用・共同研究制度によって実施された。また, 検査の一部は文科省科研費基盤研究C (26460513) および同省私立大学戦略的研究基盤形成支援事業 (酪農学園大学大学院2013~2017年) の一環として実施された。

参考文献

- 1) 浅川満彦 (2010) 検疫中に斃死した医用カニクイザル *Macaca fascicularis* より見出された寄生蠕虫とその知見から指摘された疫学的問題点, 獣医学雑誌, 13: 29-30.
- 2) 釜谷大輔, 吉野智生, 浅川満彦 (2012) シシオザルの肺から得られたサルハイダニ *Pneumonyssus simicola* Banks, 1901 (ダニ目: ハイダニ科), 獣医畜産新報, 65: 39-42.
- 3) 環境省 (2015) 特定外来生物等一覧 <http://www.env.go.jp/nature/intro/loutline/list/> (最終閲覧年月日 2017年1月27日) .
- 4) 厚生労働省 (2014) 感染症の予防及び感染症の患者に対する医療に関する法律 <http://law.e-gov.go.jp/htmldata/H10/H10HO114.html> (最終閲覧年月日 2017年1月30日)
- 5) 三觜 慶, 渡辺洋子, 石井奈穂美, 名切幸枝, 羽山伸一, 中西せつ子, 近江俊徳, 岡本宗裕, 浅川満彦 (2017) 福島市に生息するニホンザル (*Macaca fuscata*) の寄生蠕虫保有状況—特に下北半島個体群との比較に注目して, 青森自然誌研究, 印刷中.
- 6) 高木佑基, 浅川満彦 (2015) 舌形動物および舌虫症に関する最近の知見—特に酪農学園大学野生動物医学センター WAMC で扱われた事例を中心に, 酪農学園大学紀要, 自然科学, 40: 11-16.
- 7) 高木佑基, 浅川満彦 (2016) 北日本の動物園で飼育された爬虫類から得られた *Raillietiella* 属舌虫類, 衛生動物, 67, 35-36.
- 8) 内田明彦, 森田達志, 浅川満彦 (2014) 動物看護学教育標準カリキュラム準拠専門基礎分野 動物寄生虫学, p.129, インターズー, 東京
- 9) 渡辺洋子, 三觜 慶, 石井奈穂美, 名切幸枝, 羽山伸一, 中西せつ子, 近江俊徳, 岡本宗裕, 浅川満彦 (2016) 青森県下北半島に生息するニホンザル (*Macaca fuscata*) の寄生蠕虫保有状況, 青森自然誌研究, (21), 87-90.
- 10) 横山祐子・稲葉智之・浅川満彦 (2003) 我が国に輸入された愛玩用サル類の寄生蠕虫類保有状況 (予報) 野生動物医学会雑誌, 8, 83-93.
- 11) 吉田高志, 藤本浩二 (編) (2006) 医科学研究資源としてのカニクイザル. 霊長類医科学研究センター30年の集積, p.280, シュプリンガー・ジャパン, 東京