

最近、動物園で経験された寄生虫病3症例

金谷 麻里杏¹⁾、長濱 理生子¹⁾、下川 英子²⁾、小澤 賢一³⁾、水主川 剛賢⁴⁾、浅川 満彦¹⁾

1) 酪農学園大学獣医学群 2) 元神戸市立王子動物園(現神戸市食肉衛生検査所) 3) 東武動物公園 4) 神戸どうぶつ王国

はじめに

2016年から翌年にかけて本州に所在する3つの動物園で2種3個体の水鳥剖検時に寄生虫が得られた。いずれも一般の鳥類寄生虫病の診断および予防面で参考になるものと考えられたので紹介したい。

第1例：2017年3月11日、神戸市立王子動物園にてモモイロペリカン *Pelecanus onocrotalus* (雌、アフリカからの野生由来のため年齢不明) が、落下が原因と考えられる外傷による出血および衰弱により死亡した。死亡前に行った血液検査では貧血が認められていた。剖検時には大量の皮下出血を認め、剥皮により胸部皮下が黄変していたことが確認された。黄変部の一部を検査したところヒカダニ類が見られた。光学顕微鏡下で形態観察を行った結果、体長0.46 mm、体幅0.23 mm、剛毛があり細長い脚が見られたことから *Neottialges* 属の *Pelecanectes* 亜属の一種と同定された。日本におけるヒカダニ類の報告はあまり知られないが (Meguro Parasitological Museum, 2013)、国外では愛玩鳥類における症例が知られる。ヒカダニ類は一般的に重篤な疾病の原因になることは無いが、多数寄生では皮膚炎の原因となる。なお、今回の症例では貧血を認めたが、ダニ類寄生が健康状態を直接増悪させていたかどうかは慎重に判断すべきである (Nakamura et al., 2003)。

第2例：2017年3月24日、神戸どうぶつ王国で飼育されていたモモイロペリカン *Pelecanus onocrotalus* (雌、アフリカからの野生由来のため年齢不明) が、衝突による胸部圧迫が原因の出血で死亡した。剖検時に胃内腔より5個体の線虫類が見られた。これ

らを採集しグリセリン加70%エタノール液で固定、ラクトフェノール液にて透徹し、光学顕微鏡下で形態観察したところ体長1.5cm、体幅0.5mmの大きさであり、頭部には3つの発達した口唇が認められたため回虫類である *Contracaecum* 属とされた。魚食性海鳥類ではこの属の寄生があり、幼虫による潰瘍が知られるので、特に、幼若個体に中間宿主となる海産魚を与える際は留意をしたい (Campos et al., 2013; Liu and Edward, 1971)。

第3例：2016年9月21日、東武動物公園で飼育されていたハゴロモヅル *Grus paradisea* (雄、12歳) が骨髄炎により死亡した。剖検時、回腸粘膜面に横断する皺のある、一見、条虫様の体長8mm、体幅2mmの蠕虫類の寄生が認められた。この虫体を圧片しラクトフェノール液で透徹したところ、頭部には約2mm長、約0.3mm幅の吻鞘(一部破損)が見られ、その上0.05mm長さの吻鉤が認められたことから、当該蠕虫は鉤頭虫類であることが判明した。外形は紡錘形で体表には微小の棘が無いことから、鳥類で報告される *Prosthorhynchus* 属とされた。今回の標本は吻鞘破損の原因は筋層まで食い込んだ寄生部位から採集した時に生じたのであろう。この形態は重要形質なので慎重な採集作業が求められる。

ツル類では、米国での保全事業で放野された多くの個体で鉤頭虫類寄生による腸穿孔致死症例が知られる。日本では愛玩鳥類での報告はまだ見あたらないが、中間宿主となる野生の昆虫類を与えるような飼育方式では警戒をしたい。

まとめ

2016年から翌年にかけて本州に所在する3つの動物園で2種3個体の水鳥剖検時に寄生虫が得られ、鳥類寄生虫病の診断および予防面で参考になるものと考えられたので紹介した。僅かな事例ではあったが、正しい同定（診断の基準）や生活史理解（予防の基盤情報）が、深刻な寄生虫病蔓延を防止する要となることが再確認された。同定は形態分類を基に行われるので虫体を破損せずに採集することを願います。また、外見に惑わされないように、蠕虫と対峙して頂きたい。鳥類医学で遭遇する蠕虫の多様性は典型的な獣医寄生虫病学で学んだものを遥かに凌駕することを実感頂きたい。

引用文献

Campos, S. D. E., Pereira, B. B. N., Siciliano, S., Henrique, C., Costa, C., Almosny, N. R. P. and Brener, B. 2013. *Contracaecum pelagicum* and *C. plagiaticium* (Nematoda: Anisakidae) infection in *Magellanic penguins* (Sphenisciformes: Spheniscidae) on the coast of Rio de Janeiro State. *Pesq. Vet. Bras.* 33: 頁不明.

Liu, S. K. and Edward, A. G. 1971. Gastric ulcers associated with *Contracaecum* spp. (Nematoda: Ascaroidea) in a stellar sea lion and a white pelican. *J. Wildl. Dis.* 7: 266-271.

Meguro Parasitological Museum. 2013. Check list of Parasitic Helminths of Birds in Japan.

Nakamura, G., Morita, T. and Asakawa, M. 2003. New host records of arthropod parasites from sea birds in Hokkaido, Japan. *Jpn. J. Zoo Wildl. Med.* 8: 131-133.

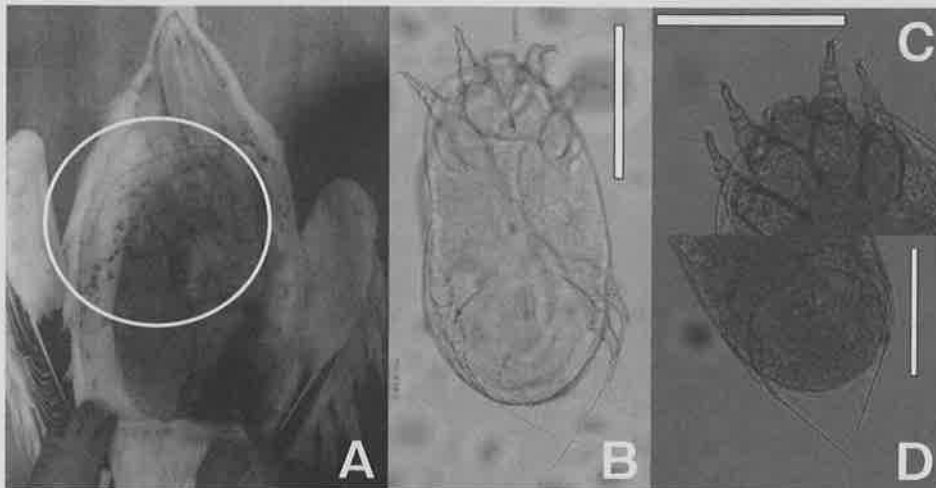


図1. モモイロペリカンから得られたヒカダニ類 *Neottialges* sp.
A, ヒカダニ類が寄生していた部位 (丸印); B, ヒカダニ類の全体像; C, 同・前部; D, 同・後部

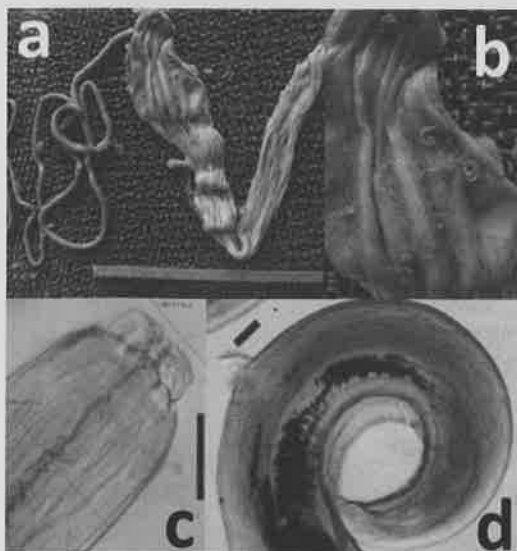


図2. モモイロペリカンから得られた回虫類 *Contracaecum* sp. (bar=200 μ m)
a, 回虫類が寄生していた部位; b, 同・拡大;
c, 頭部; d, 雄尾部

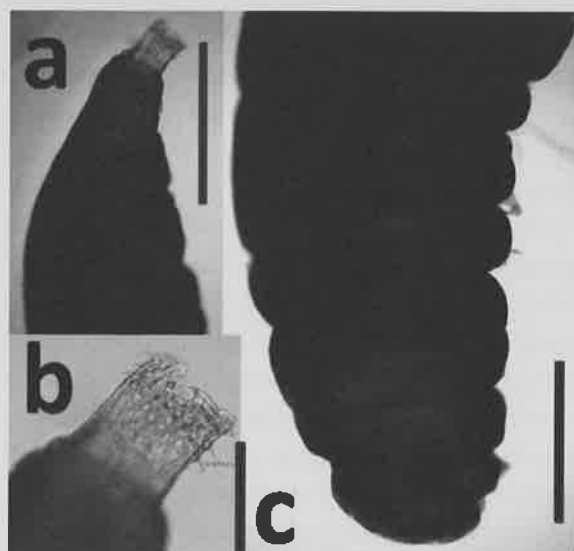


図3. ハゴロモヅルから得られた鉤頭虫類 *Prosthynchus* sp.
a, 前部 (bar=1mm); b, 吻 (bar=200 μ m);
c, 尾部 (bar=1mm)