

知床半島を中心に生息するエゾシカ *Cervus nippon* *yesoensis* から見出された外部寄生虫性昆虫 2 種の記録

水主川 剛賢¹・石名坂 豪²・増田 泰²・小川 人士³
高須 恵美⁴・森 昇子¹・萩原 克郎¹・浅川 満彦^{1*}

1. 069-8501 北海道江別市緑町 582, 酪農学園大学獣医学部 2. 099-4356 北海道斜里郡斜里町大字遠音別村字岩宇別 531, (公財) 知床財団 3. 194-8610 東京都町田市玉川学園 6-1-1, 玉川大学農学部 4. 089-1182 北海道帯広市川西町基線 59 番地 28, 十勝農業共済組合

Case Reports on Two Species of Parasitic Insects Obtained from Sika Deer *Cervus nippon yesoensis* in Shiretoko Peninsula and Its Proximity, Hokkaido, Japan

KAKOGAWA Masayoshi¹, ISHINAZAKA Tsuyoshi², MASUDA Yasushi², OGAWA Hitoshi³
TAKASU Emi⁴, MORI Shoko¹, HAGIWARA Katsuro¹ & ASAKAWA Mitsuhiko^{1*}

1. School of Veterinary Medicine, Rakuno Gakuen University, 582 Bunkyoudai-midroi-machi, Ebetsu, Hokkaido 069-850, Japan. *askam@rakuno.ac.jp 2. Shiretoko Nature Foundation, 531 Iwaubetsu, Shari, Hokkaido 099-4356, Japan. 3. Faculty of Agriculture, Tamagawa University, 6-1-1 Tamagawagakuen, Machida, Tokyo 194-8610, Japan. 4. Tokachi NOSAI, 59-28 Kawanishi-machi kisen, Obihiro, Hokkaido 089-1182, Japan

Case reports on two species of parasitic insects including *Solenopotes* sp. cf. *binipilosus* (Linognathidae: Anoplura) and *Lipoptera fortisetosa* (Hippoboscidae: Diptera) obtained from sika deer *Cervus nippon yesoensis* in Shiretoko Peninsula and its proximity, Hokkaido, Japan, were presented. Parasitism of *Solenopotes* sp. cf. *binipilosus* on *C. nippon* was first established, although a record of *Solenopotes* sp. without any morphological data was presented in the other part of Hokkaido in the 1990's. Photographs of both insect species and their brief epidemiological comments are given.

はじめに

知床半島およびその近隣地域に生息するエゾシカ *Cervus nippon yesoensis* から 2 種の外部寄生虫性昆虫が見出されたが、そのうち 1 種はシラミ類であった。エゾシカとほかの亜種を含むニホンジカ *Cervus nippon* の外部寄生虫の属レベルが明確となった既報告としては、*Haemaphysalis*, *Ixodes*, *Amblyomma* および *Boophilus* 各属数種のマダニ類とシカシラミバエ属 *Lipoptera* (昆虫類) 2 種の報告がある (Ohdachi et al. 2009; Yamauchi et al. 2009)。シラミ類では足寄町産のエゾシカで記録された事例はあるが (Kitamura et al. 1997)、表中に「*Solenopotes* sp.」と記されたのみで形態等の詳細

は不明であった。そのため、後述のように家畜寄生種かどうか不明であった。今回のもう 1 種は既報告種 *L. fortisetosa* で本道では日高地方での前例があったが (福本ら 2000)、この地域での寄生事例は初めてである。これら外部寄生虫がヒトで公衆衛生問題を引き起こすとは考えられないが、家畜等への感染は社会的な不安を惹起するかも知れない。この機会にこれら寄生性昆虫類の疫学的な解説を試みたい。なお、今回扱った寄生虫の標本の多くは酪農学園大学野生動物医学センター (以下 WAMC; 本文中に宿主登録番号 WAMC-AS で示した) に当面保存され、さらなる検討 (分子生物学的手法を含む分類および寄生虫体内の微生物学的

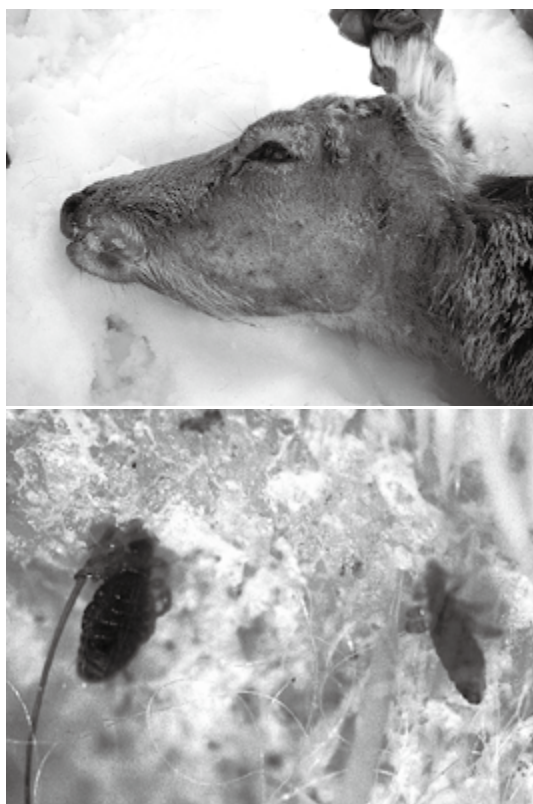

図1. 羅臼産エゾシカにおけるシラミ類 *Solenopotes* sp. cf. *binipilosus* 寄生状況. 上: 2010年捕獲個体の寄生箇所(左側頰部). WAMC-AS-11779. 下: 2005年捕獲個体の寄生箇所の拡大. 腹部に広く雌雄飽血シラミ類が観察された. WAMC-AS-11778.

検査等)を継続するが、その後は斜里町立知床博物館に収蔵される予定である。

シラミ類の事例

2005年5月11日(WAMC-AS-11778)および2010年3月21日(WAMC-AS-11779)に、知床半島羅臼町(前者は幌萌某所、後者はモセカルベツ川左岸からやや知円別寄りの地点)で有害捕獲の一環で銃猟されたエゾシカ(いずれも成獣雌)で、その顔面部(WAMC-AS-11779)あるいは腹部(WAMC-AS-11778)に、皮膚が露出した脱毛部に多数(寄生個体数の記録は残っていないが、それぞれの事例で約30個体の標本が作製されている)個体のシラミが見出された(図1)。おそらく寄生による搔痒感により、シカ自身が蹄を用い搔

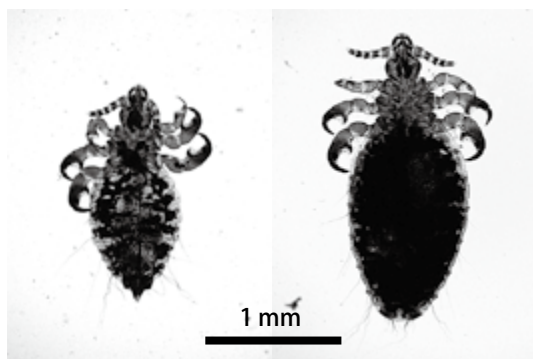


図2. 羅臼町産エゾシカから得られたシラミ類 *Solenopotes* sp. cf. *binipilosus* の雄(左)と雌(右). WAMC-AS-11778.

いたことが想像された。しかし、痂皮形成あるいは二次感染を示唆する重篤な皮膚病変は観察されず、若干の出血が認められた程度であった。

得られたシラミ類(図2)の主な測定値(単位はmm; 値は雄, 雌の順)は体長1.2–1.5, 1.4–2.0; 頭部(長さ×幅)0.2–0.4 × 0.2, 0.2–0.3 × 0.2; 胸部0.2–0.3 × 0.1–0.3, 0.2–0.3 × 0.1–0.3; 腹部0.7–1.0 × 0.5–0.7, 1.0–1.2 × 0.6–0.8であった。形態的には *Solenopotes* 属(Linognathidae: Anoplura)の特徴に合致した。Durden & Musser (1994)のチェックリストによると、英国産 *C. nippon* (原産地不明であるが、おそらく自然分布をしているユーラシア大陸のいずれかの地域から移入)からは *S. burmeisteri* (Fahrenholz)の記録があるとされている。しかし、本標本はオジロジカ *Odocoileus virginianus* に寄生する *S. binipilosus* (Fahrenholz) に形態および測定値が類似し(Kim et al. 1986)、後種である可能性が高いので、今回の記録は暫定的に *Solenopotes* sp. cf. *binipilosus* (*Solenopotes* 属の種小名 *binipilosus* に近似の種)とした。今後は原記載と証憑標本を基に形態学的な比較を行い、さらに分子生物学的な手法を援用し詳細な同定作業を継続したい。

ところで、家畜であるウシにもシラミ類が寄生し、北海道でも同属のケブカウシジラミ *S. capillatus* Enderlein と別属のウシホソジラミ *Linognathus vituli* (Linnaeus) が確認されている(浅川ら 2000; Takasu & Sato 2009)。少なくとも、ケブカウシジラミと *Solenopotes* sp. cf. *binipilosus* とを

比較すると、後者では気門部突出が認められないこと、胸部が長いこと、第3脚爪-同部末節突起の間隔が広いこと、生殖板が長いことで明瞭に区別できる。当然ながら、野生のシカが放牧地や畜舎に侵入する傾向にある状況では、家畜寄生種が(偶発的に)シカに寄生する可能性も否定できない。たとえば、Kitamura et al. (1997) は、1991年3月、足寄町産29個体のシカのうち、10個体から *Solenopotes* sp. を記録したが、その論文には形態記録(写真含む)も計測値も欠き、今回は残念ながら参照できなかった。今後、シカ・家畜ともそのシラミ類の正確かつ迅速な鑑別法が必要となるかも知れない。ケブカウシジラミは体前半部に寄生する傾向にあるが(新版獣医臨床寄生虫学編集委員会1995)、*Solenopotes* sp. cf. *binipilosus* の2005年例(WAMC-AS-11778)では腹部に集中して寄生していた。このように、家畜とシカとでは *Solenopotes* 属シラミの嗜好寄生部位は異なるかも知れないが、例数が限られるので今後の課題となろう。

シラミ寄生によるシカ個体への臨床的な影響について言及した文献は見当たらないが、ウシ(主に放牧牛)の場合から類推すると(新版獣医臨床寄生虫学編集委員会1995)、貧血、発育障害、流産などが知られている。また、媒介される病原体として血液原虫 *Theileria sergenti* (特に、マダニ類不在の地域) や皮膚真菌症の原因 *Trichophyton verrucosum* などが報告されている。したがって、今回のシラミ類標本の一部を用い、このようなもののほか、保有しているウイルス・細菌などの微生物学的検査も併せ実施したい。なお、本稿を作成開始した2011年8月現在、このような明らかな脱毛等を伴うシラミ類の大量寄生事例は認められず、一先ず終息したものと見られた。

なお、Kitamura et al. (1997) の表中では、他に「*Trichodectidae* gen. sp.」の記載がありケモノハジラミ科の種もエゾシカに寄生していたことが示唆された。Price et al. (2003) によるとニホンジカの台湾産亜種 *C. n. taiouanus* から *Damalinea* (*Cervicola*) *maai* の報告があるように、エゾシカ固有のハジラミの存在を想像させた。今後の調査に期待したい。

シラミバエの事例

2011年9月11日、弟子屈町で捕獲されたエゾシカの後肢帯内側に外部寄生虫の濃厚感染が認められ(図3)、その一部虫体が10日後WAMCに送付され、形態観察と計測値を求めた。主な測定値(単位はmm; 値は雄、雌の順)は体長2.4, 3.4; 体幅(頭部)0.9, 0.9; 同(胸部)1.1, 1.0; 同(腹部)0.8, 1.8で、形態学的特徴からシカシラミバエ *Lipoptera fortisetosa* Maa (Hippoboscidae: Diptera) と同定された(AS-11780)。本種は国内のニホンジカでは普通に寄生し、北海道でも日高地方のエゾシカで報告されている(福本ら2000)。弟子屈町のほか近隣の清里町、大空町東藻琴の野生シカ個体でも同様な事例が散見され、同地域でシカの個体数調整を行うハンター達が気味悪がって、有害捕獲作業進捗に負の影響を与えた可能性がある(奈良道憲私信)。また、ヨーロッパでは家畜のウシに本種シラ




図3. 弟子屈町産エゾシカから得られたシカシラミバエ *Lipoptera fortisetosa* の雄(上)と雌(下)、WAMC-AS-11780。

ミバエが寄生した報告があり (Metelitsa & Veselkin 1989), 家畜衛生の面では注意をしたい。シラミバエ類寄生によるシカ個体への臨床的な影響について言及した文献はシラミ類の場合と同様に見当たらない。そこで家畜のものから類推すると, 吸血自体による被害は概して少ないが, 吸血時の刺激による不安感, 炭疽菌や血液原虫 *Theileria* および *Trypanosome* 属を媒介する事例が知られている (新版獣医臨床寄生虫学編集委員会 1995; 今井ら 2007)。

また, 最近の国外事例として, フィンランドにおいてヘラジカ *Alces alces* に寄生する別種のシラミバエ *Lipoptena cervi* が急速に地理的分布を拡大し, 約 50 年間に 1,000 km 北上したという (Kaitala et al. 2009)。この急速な分布の拡大について Kaitala et al. (2009) は温暖化の影響を示唆しているが, 今回の北海道における事例がそのようなものであるのか判断するには慎重な検討が必要であろう。

謝辞

斜里町立知床博物館学芸員の村上隆広氏にはシラミ類の材料収集において, また酪農学園大学酪農学部教授の干場信司氏にはハジラミ標本送付でそれぞれ格別なるご便宜を頂いた。さらに, 弟子屈猟友会の奈良道憲氏にはシラミバエの寄生における周辺状況をお教え頂いた。本報告は 2011 年 9 月, 東京農工大学で開催された第 17 回日本野生動物医学会でポスター発表されたが, その際, (財) 目黒寄生虫館研究員の巖城隆氏および富山大学理学部准教授の横畑泰志氏に有益な助言を頂いた。ここに記し深謝したい。本研究は文部科学省科学研究費 (23580427) および同省私立大学戦略的研究基盤形成支援事業 (酪農学園大学大学院獣医学研究科) 助成の一部を受けた。

引用文献

浅川満彦・大塚浩子・竹田正人・内川公人・宗像巧・廣岡良彦. 2000. 最近経験したコアラ, ウシおよびカイウサギの外部寄生虫について. 北海道獣医師会誌 44: 300-301.

Durden L. A. & Musser G. G. 1994. The Mammalian

hosts of the sucking lice (Anoplura) of the World: A host-parasite list. Bull. Soc. Vector Ecol. 19: 130-168.

福本真一郎・譽田顕・新山雅美・佐々木均・奥田敏男・茂木幹義・高橋健一. 2000. エゾシカから検出されたシカシラミバエ *Lipoptena fortisetosa* Maa, 1965 (Diptera: Hippoboscidae). 衛生動物 51: 227-230.

今井壯一・板垣匡・藤崎幸藏 (編). 2007. 最新家畜寄生虫病学. 324 pp. 朝倉書店, 東京.

Kim K. C., Pratt H. D. & Stojanovich C. J. 1986. The sucking lice of North America: An illustrated manual for identification. 256 pp. The Pennsylvania State University, USA.

Kaitala A., Kortet R., Härkönen S., Laaksonen S., Härkönen L., Kaunisto S. & Ylönen H. 2009. Deer ked, an ectoparasite of moose in Finland: A brief review of its biology and invasion. Alces 45: 85-88.

Kitamura E., Yokohata Y., Suzuki M. & Kamiya M. 1997. Metazoan parasites of sika deer from east Hokkaido, Japan and ecological analyses of their abomasal nematodes. J. Wildl. Dis. 33: 278-284.

Metelitsa A. K. & Veselkin G. A. 1989. Parasitism of the louse fly *Lipoptena fortisetosa* on cattle. Parazitologiiia 23: 276-277. (in Russian)

Ohdachi S. D., Ishibashi Y., Iwasa M. A. & Saitoh T. (eds.). 2009. The wild mammals of Japan. 544 pp. Shoukadoh, Kyoto.

Price R. D., Henthall R. A., Palme R. L., Johnson K. P. & Clayton D. H. 2003. The Chewing lice: world checklist and biological overview. 501 pp. Illinois Natural History Survey Special Publication, USA.

新版獣医臨床寄生虫学編集委員会 (編). 1995. 新版獣医臨床寄生虫学. 514 pp. 文永堂, 東京.

Takasu E. & Sato H. 2009. Infestations of *Solenopotes capillatus* (Anoplura: Linognathidae) in Hokkaido, Japan. Med. Entomol. Zool. 60: 125-129.

Yamauchi T., Tsurumi M. & Takaoka N. 2009. Distributional records of *Lipoptena* species (Diptera: Hippoboscidae) in Japan and Jeju-do, Korea. Med. Entomol. Zool. 60: 131-133.