

# 北海道内における有機リン系農薬ほか化学物質が検出された カラス類 (*Corvus spp.*) 斃個体の法獣医学的な記録

徳宮和音・岡田東彦・中本篤武・林 美穂・松倉未侑・

大杉祐生・高野翔太・平識善一朗・浅川満彦\*

A forensic veterinary medical record on organophosphorus pesticide and the other chemical substances detected from carcasses of crows (*Corvus spp.*) in Hokkaido, Japan. Kazune TOKUMIYA, Haruhiko OKADA, Atsumu NAKAMOTO, Miho HAYASHI, Miyu MATSUKURA, Yuki OHSUGI, Shota TAKANO, Zen-ichiro HESHIKI and Mitsuhiro ASAKAWA. *Journal of the Natural History of Aomori*, (27) : 124-126, 2022

**Key words:** ハシブトガラス, ハシボソガラス, 有機リン系薬剤, 北海道, 法獣医学

## はじめに

日本の野生動物, 特に, 野鳥の大量死に関する法獣医学的な解析は, 緒に就いたばかりである (浅川, 2021a). 一方, 東北地方においても関連報告があり (秋田魁新報社, 2006; 浅野 隆, 2004; カミカゼニュース, 2010), 多くの本研究会々員諸兄は注目されておられるであろう.

野鳥の死因解析では, 従来の人や飼育動物における犯罪科学的なアプローチに加え, 事案が生じた場所の地形や気象, 当該鳥類の生態や行動などを勘案しなければならない (浅川, 2021a). すなわち, 野鳥の大量死の死因解析では, 自然誌的背景が不可欠で, その方面に造詣の深い皆さんと野生動物医学 (浅川, 2021b) の専門機関との連携が必要になってくる. 今回, 本誌としてはあまり馴染みの無い話題を紹介するのは, そのような期待を込めたからである.

有機リン系農薬は殺虫剤として汎用される一方, シアノホスのように鳥類に対して強力な毒性を示す薬剤が知られる. 実際, 国内外で殺鳥剤として使用され, 北海道でも連続的に生起している (以上, 岡田ら, 2021). 今回のカラス類 (*Corvus spp.*) 事例もこの連続事案と目されたが, シアノホスに加え, それ以外の化学物質も検出され, 異なった様相を呈したので報告する.

## 材料および方法

2021年11月某日, 北海道の某市市街地内の半径約250m内の路上, 公園, 中学校, 民家などで散乱していたハシブトガラス (以下, ブト; *Corvus macrorhynchos*) 成鳥3および若鳥9の計12個体とハシボソガラス成鳥 (以下, ボソ; *Corvus corone*) 1個体が当該地区を管轄する警察署員により回収

された. うち2個体はこの地域を管轄する家畜保健衛生所にて鳥インフルエンザ簡易検査キット (詳細不明) により陰性確認後, 全個体の死因解析について酪農学園大学学長宛てに, 「鳥獣の保護及び管理並びに狩猟の適正化に関する法律違反」被疑事件としての鑑定嘱託依頼がなされた.

これら材料は常温保存され, 酪農学園大学 (以下, 本学) 野生動物医学センター (以下, WAMC) に搬送され, WAMCの登録番号 (AS 18729 ~ AS 18741) が付与された後, 全個体について鳥インフルエンザ簡易検査キット (デンカ生研製「QuickNavi™-Flu」) およびウエストナイル熱ウイルス簡易検査キット (米国 Microgenics 社製「VecTest™ WNV Antigen Panel Assay」) を用い, 気管スワブを用い陰性結果を確認した.

この後, 全てのカラス類検体の外観, 剥皮による皮下, 開腹による内臓と消化管内容物について, 視覚および嗅覚による所見を記録した. その後, 内臓の一部を10%ホルマリン溶液に, また, 内臓・骨格筋・正羽の一部は-20℃の冷凍庫に, それぞれ保存した. さらに, ブト6個体では心室内の血液をスライドガラスに塗抹し, メタノールにて固定後, ギムザ染色を施した.

冷凍された口腔を含む消化管内容物は, 剖検から19日後, 依頼主である警察署が回収し, その科学捜査研究所 (以下, 科捜研) が, 超純水を加えた後, n-ヘキサン抽出, この水層から一部採取したアセトニトリルに融解させた試料をガスクロマトグラフ質量分析装置 (詳細不明) にて成分分析を行った. また, これ以外に, カラス類の死体に近接した場所では, 薬物混入餌として使用された疑いのある約5cm×3cm大の有機溶媒臭のするパンも2か所計



図 1. 口腔内に褐色粘液多量貯留の一例  
(シアノホスが検出された AS18733 ハシブトガラス  
における症例)



図 2. 頭蓋内出血の一例  
(シアノホスが検出された AS18738 ハシボソガラス  
における症例)

10 個体回収，冷凍保存された試料についてもその特徴と成分分析結果も付記した。

#### 結果と考察

**カラス類死体の所見：**外貌所見としては，嘴周囲に粘液あるいは血液が付着したブト 2 個体，趾で鳥ボックス症（たとえば，中村ら，2008）と目される腫瘤が確認された同 1 個体を除く，ボソ含めた他個体では著変は認められなかった。また，9 例のブトで口腔内に吐瀉物が認められ，多くは褐色を呈したが（図 1），一部では透明であった。

剥皮により 13 個体のうち，ボソ含む 11 個体で頭蓋に出血等出血傾向が強く認められた（図 2）。他ブト 2 個体でもこれらと比較して軽度ではあるが同様な傾向が認められた。

死後変化がやや強度であったため，内臓および消化管粘膜の観察は困難であったが，著変は得られなかった。なお，これら消化管から内容物が得られた。その色調は黒色，黄色，褐色など多様であった。また，ブトの 1 個体由来した試料では有機溶媒臭がした。生殖器による性鑑別としてブトで雄 3 個体が確認された以外，全ての試料でこれが不明であったため，性別不明となった。加えて，ブト 4 個体の開腹時に有機溶媒臭がし，これも，前述した先行事例（岡田・浅川，2021 など）では認められなかった特徴であった。

**内容物の化学分析：**1 個体のブトを除き，他の消化管内容物からシアノホスが検出されたが，口腔内吐

瀉物では 3 個体でしか得られなかった。また，ブト 2 個体およびボソ 1 個体の消化管内容物から酢酸エチルが，また，ブト 5 個体のそれ（うち 1 個体の口腔内吐瀉物含む）からエタノールが検出された。一方，全ての試料からメソミルは未検出であった（当該物質を検査項目に加えた理由は後述）。なお，科捜研では，以上，著者らが分析を依頼した 4 種の標的となる物資以外に，トルエンおよびメタノールの検出も試みたが，両物質とも未検出であった。

**パンの化学分析結果：**たがいに離れた 2 か所から得られた試料とも，シアノホスとキシレン類が検出された。後者は農薬の溶剤としても使用される。したがって，カラス類がキシレン類を含むパンの摂食による中毒も念頭に，血液塗抹標本を観察したが（図 3），特徴的な好酸球の増多など著変は認められなかった。

また，シアノホスをキシレンに混じた場合の色調変化も観察した。今回用いたのは市販サイアノックス乳剤 2 種類（スミチオン，サイアノックス）で，それぞれ 5ml にキシレン 5ml を混和した。その結果，スミチオンで黄色味がやや薄まった印象はあったが，その色が消失するまでには至らなかった。

パン表面で微弱に青色を呈したことから（図 4），本事案検査項目でメソミル（青色を呈す）を追加した（前述）。これはカーバメイト系殺虫剤で，これを水に溶かして米に染み込ませ，カワラバト（あるいはドバト *Columba livia*）を殺害した事例が知られたからである（浅川，2021a）。しかし，この物質は

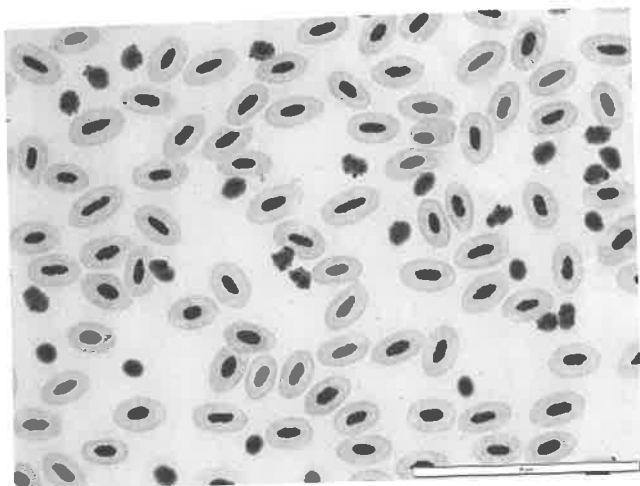


図3. ハシプトガラス（登録番号不明）の血液塗抹ギムザ染色標本の一例

未検出であった。また、トルエンおよびメタノールの検出も試みたが、両物質とも未検出であった。

**結論：**今回調べたカラス類13個体の消化管内容物から12個体からシアノホスが検出されたこと、現場に残されたパンからもこの物質が検出されたこと、全個体で出血傾向が認められたことなどから、道内で2020年から連続的に起きているシアノホス急性中毒致死例と考えられた。

しかし、これまでの事例とは異なったことは、吐瀉物からのシアノホス検出実績が三分の一と低かったこと、一部個体で有機溶媒臭を放っていたことであった。また、現場周囲に毒餌として使用したパンが残っていた点も、初めてであった。このパンにおける有機溶媒臭の原因物質はキシレン類であったので、シアノホスがこれにより溶かされ使用されたことが想像された。しかし、一部カラス類から酢酸エチルとエタノールが検出されたが、これは死後変性が消化管内に及び発酵した結果との区別がつかないため、その結果は慎重に扱う必要がある。一方、カラス類の消化管内容物からこの他の有機溶媒は未検出で、特に、毒餌に混ぜたであろうキシレン類も未検出であった原因は今後の課題である。

餌を用いることは、標的外動物で中毒が起きる危険性がある。実際、カラス類の連続的なシアノホス中毒が起きた場所と近接した地域で、飼犬の同中毒を経験したことを、本学附属動物医療センター教員からご教示頂いた（玉本、私信）。飼犬での症例と結びつけてしまうのは、やや短絡的であろうが示唆的ではあった。

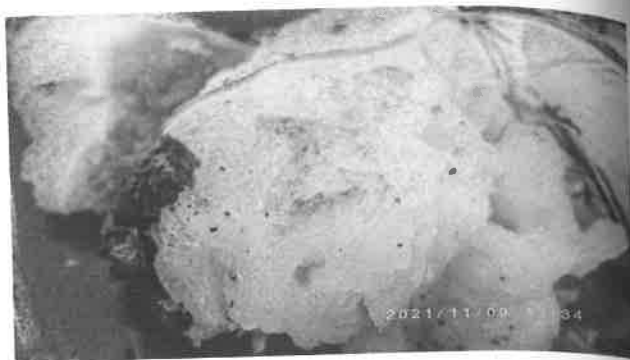


図4. 現場付近で発見されたパン表面の一部が青色を呈した様子

#### 謝辞

本学動物病院元准教授・玉本隆司獣医師には、在任時の貴重な症例情報をご教示頂いた。深謝する。

#### 引用文献

- 秋田魁新報社（2006）カラス大量死々がいから殺鼠剤硫酸タリウム検出。秋田魁新報，2006年4月21日版。
- 浅川満彦（2021a）野生動物の法獣医学—もの言わぬ死体の叫び。地人書館，東京：254 pp。
- 浅川満彦（2021b）野生動物医学への挑戦—寄生虫・感染症・ワンヘルス。東京大学出版会，東京：196 pp。
- 浅野 隆（2004）いわての伝染病・中毒症をひもとく（その十三）野鳥に発生したクマリン中毒。岩手県獣医師会会報，30: 132-133。
- カミカゼニュース（2010）夏鳥受難 鳥海山の雪面、大量死寒暖差に耐えられず？山形、渡りの途中か。  
<http://wahuunews.blog.jp/archives/1758283.html>  
(2010年05月12日17:57, 2022年1月15日閲覧。)
- 中村真樹子・竹中万紀子・福井大祐・村上麻美・柳井徳磨・福士秀人・山口剛士（2008）札幌市および周辺域におけるカラス類の鳥ポックス (Avian Pox) 症の大量発症とその拡大状況。日本鳥学会2008年度大会講演要旨集，立教大学：73。
- 岡田東彦・浅川満彦（2021）札幌および小樽におけるカラス類の複数斃死体から有機リン系農薬が検出された事例の続報。酪農学園大学紀要，自然科学，46: 5-8。