

# オホーツク海沿岸で発見されたハシボソミズナギドリ *Puffinus tenuirostris* 死体の剖検記録

浅川 満彦<sup>1\*</sup>・堀上 敦子<sup>1\*\*</sup>・和田 みどり<sup>1</sup>・相澤 空見子<sup>1</sup>

渡邊 秀明<sup>1</sup>・吉野 智生<sup>1,2</sup>・岡本 実<sup>1</sup>

1. 069-8501 北海道江別市文京台緑町582番地, 酪農学園大学大学院獣医学研究科 (\*\*現所属: 060-8588 北海道札幌市中央区北3条西6丁目, 北海道環境生活部生物多様性保全課) 2. 085-0201 北海道釧路市阿寒町下仁々志別11, 釧路市動物園

## Postmortem Examination of Mass Death Carcasses of Short-Tailed Shearwater *Puffinus tenuirostris* found in northern Hokkaido, Japan

ASAKAWA Mitsuhiko<sup>1\*</sup>, HORIKAMI Atsuko<sup>1</sup>, WADA Midori<sup>1</sup>, AIZAWA Kumiko<sup>1</sup>  
WATANABE Hideaki<sup>1</sup>, YOSHINO Tomoo<sup>1,2</sup> & OKAMOTO Minoru<sup>1</sup>

1. Rakuno Gakuen University, 582 midori-machi, Bunkyo-dai, Ebetsu, Hokkaido 069-8501, Japan \*✉askam@rakuno.ac.jp (\*\*present address: Hokkaido Government, N3W6 Chūō-ku, Sapporo, Hokkaido 060-8588, Japan) 2. Kushiro Zoo, 11 Simoninshibetsu, Akan-chō, Kushiro, Hokkaido 085-0201, Japan

On July in 2007, mass death carcasses of short-tailed shearwater *Puffinus tenuirostris* were found on seacoast in Koshimizu, Hokkaido, Japan, and postmortem examinations for the carcasses were performed. A brief pathological comment was given.

2007年7月12日, 北海道小清水町浜小清水の海岸約4.2 kmの間にハシボソミズナギドリ *Puffinus tenuirostris* の死体332個体が発見された。これらの死体は新鮮なものから白骨化したものまで様々で, ほぼ全例で消瘦傾向を呈していた。これらのうち, 新鮮な8個体が北海道庁を通じて酪農学園大学野生動物医学センター(WAMC)に送付され, 剖検に供された(図1)。作業にあたっては吉野ら(2007)に準じてインフルエンザウイルス簡易試験キット(「生研」クイックSインフルA・B, デンカ生研社)およびウエストナイル熱ウイルス簡易試験キット(VecTest, Medical Analysis Systems社: 同ウイルスのモノクロ抗体応用)を用い, 喉頭・気管粘膜を材料に簡易検査を実施し, 全例陰性を確認した後に剖検を行った。その結果, すべての個体で竜骨突起の突出が確認された(図2左)。また, 多くの個体で腐敗傾向を示し, 詳細な所見を得る

のが困難であったが(図2右)そのうち一例では, 比較的新鮮で, 腎臓に関して寄生虫および細菌感染の組織所見を得たので, それを浅川ら(2008)として, ごく簡単に紹介した。しかし, 他所見は未公表であったので, 今回, 浅川ら(2008)で扱った個体を含め, 残りの個体を含む所見の抜粋をし, 本漂着事例の記録とした。

表に剖検に供せられた8個体の所見を示す。すべての個体において, 特徴的な頸部および翼角における擦過傷や脱羽が認められなかったことから, 漁網による混獲などは死因から除外された。腐敗を伴った死後変化の著しいものを除外すると, As 7871(WAMC登録標本番号, 以下同じ)の腎臓における限局性慢性病変以外に内臓の著変は認められず, 出血傾向など典型的な急性感染症を示唆する所見もなかった。よって, 今回の大量死において急性の感染症が原因となったとは考え難く,

図1. 酪農学園大学野生動物医学センター (WAMC) に送付されハシボソミズナギドリ死体, 左: WAMC内における剖検作業の様子, 右: 送付された死体の一部



図2. ハシボソミズナギドリ死体の状態, 左: 竜骨突起の突出が確認された剥製皮後の胸部, 右: 腐敗した臓器外観。

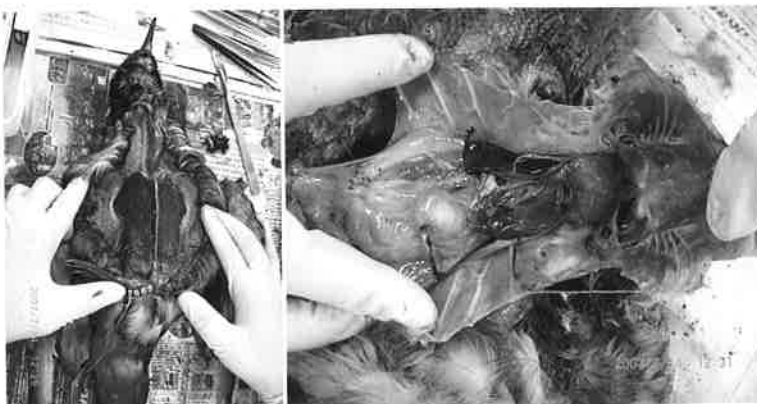


図3. 左腎前葉に異常所見が認められた事例。

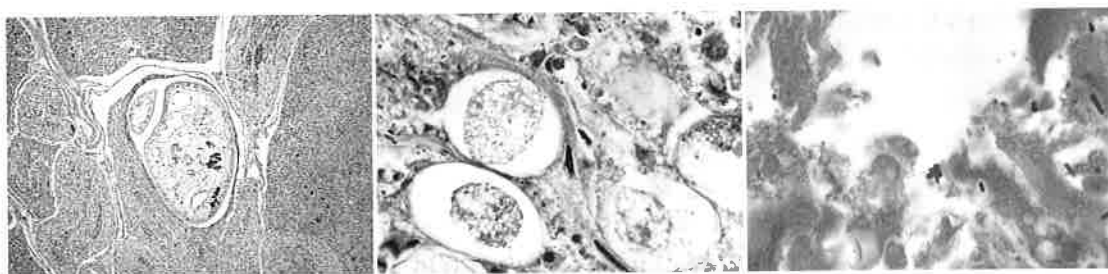
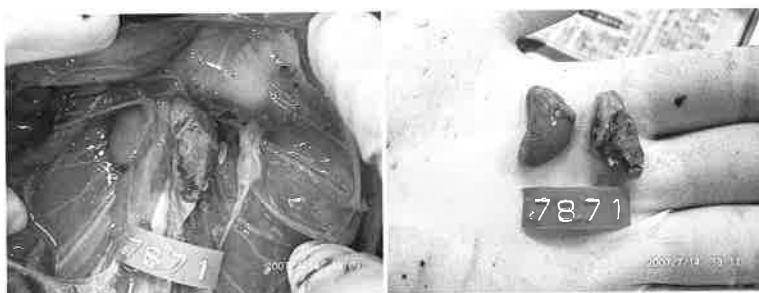

図4. 図3の腎の組織標本に認められた寄生体 (HE 染色), 左: *Renicola* 属吸虫類, 中央: 原虫コクシジウム類, 右: 細菌コリネバクテリウム。

このことは2種類のウイルスの簡易検査結果からも支持された。心嚢あるいは肺の浸出液の貯留が認められた2個体については、死亡時の循環器および呼吸器障害などが示唆されたが、全個体に共

通する所見ではなかった。一部の個体では腸管は食渣が充満しており、内容物自体も正常であったので、死直前まで食欲は維持されていたと考えられる。また、胃内が空虚であった2個体も含めて、

表. 漂着したハシボソミズナギドリの剖検所見.

WAMC 標本番号	性別	所見
As 7866	オス	心嚢水貯留.
As 7867	メス	換羽中, 塩類腺正常, 死後動物による食害顕著のため剖検不可.
As 7868	メス	塩類腺正常, 胸部食害, 腸管内容物充満, 腹腔内に腐肉食性甲殻類2個体.
As 7869	オス	塩類腺正常, 腸管内容物充満.
As 7870	オス	塩類腺正常, 腹腔内滲出液貯留, 腸管内空虚.
As 7871	メス	塩類腺正常, 下腹部食害, 卵胞斑. 肺剖面から泡沫状滲出液が流出, 肺周囲に滲出液約 5 mL 貯留. 左腎前葉は暗赤紫色で硬結感を伴い, 表面は粗造感を呈した (図3). この組織像は浅川ら (2008) により報告された <i>Renicola</i> 属吸虫類, 原虫コクシジウム類および細菌コリネバクテリウムの混合感染が確認された (図4).
As 7872	オス	塩類腺正常, 胃内空虚, 腸管内容物少許.
As 7873	オス	塩類腺正常, 腹筋表面に幅約 1 mm の線状白斑, 頸部食害, 内臓・消化管変性傾向顕著.

特徴的な死因をうかがわせる異物や消化管の炎症等の異常は検出されなかったもので, 消化器性疾患は否定された. 以上から, 恒常的な飢餓状態にある複数の個体が, 索餌およびその周辺海域における低温, 降雨, 突風などの急激な気象要因により衰弱し死亡した可能性が示された.

本種を含むミズナギドリ類の幼鳥で貧血や栄養不良による集団死があることが知られ, 本事例もそのような範疇であろう (西貝ら 1981; 岡 1986). ただし, 今回のものではたった一例ではあったが *Renicola* 属吸虫類とコクシジウム類寄生による尿管過形成を伴った慢性腎盂および周囲炎が認められ, さらに同部に重度なコリネバクテリウム感染像 ( $\alpha$ -BCG, PAS, グロコット陽性およびツィールニールセン陰性から *Corynebacterium* 属と同定) が認められた (図3, 4) (浅川ら 2008). *Renicola* 属吸虫は主に海鳥に寄生し, 時に肉芽腫性腎炎や尿細管閉塞等の要因になることが知られる (渡邊ら 2006; Yoshino et al. 2015). また本種を含むミズナギドリ類やカモ目, ペリカン目鳥類等では腎臓のコクシジウム症が知られており, 時に致死적である (Atkinson et al. 2008). 今回の剖検例のうち, おそらくこの個体ではコクシジウム類とコリネバクテリウムの混合感染症が死因にも影響したと考えられるが, 片方の腎臓は正常であったため, この感染だけが直接の死因とは判断しがたい. しかし, 飢餓状態などの何らかの異常が, 致死的な日和見

感染を誘発する可能性もあり, 本事例はそのような可能性を示していたと考えられる.

## 引用文献

- 浅川満彦・堀上敦子・和田みどり・相澤空見子・渡邊秀明・吉野智生・岡本実・大沼学・村田浩一・桑名貴. 2008. 北海道オホーツク海岸で大量死したハシボソミズナギドリ (*Puffinus tenuirostris*) の剖検: 特に寄生虫学的な所見を中心として. 獣医寄生虫学会誌 7: 21.
- 西貝正彦・佐伯百合夫・石谷類造・杉森文夫・石橋順子・岡奈理子・仲真晶子. 1981. ハシボソミズナギドリの死亡原因に関する調査: 主として城ヶ島沖で採集された衰弱鳥における病理学的検査成績. 山階鳥類研究所研究報告 13: 228-235.
- 岡奈理子. 1986. 1983年北太平洋北西海域におけるハシボソミズナギドリ衰弱死鳥の観察. 山階鳥類研究所研究報告 18: 63-67.
- 渡邊秀明・吉野智生・長雄一・岡本実・浅川満彦. 2006. 絶滅危惧および危急種のウミスズメ科 (Alcidae) の寄生蠕虫類保有状況とその組織病理学的検査. 第12回日本野生動物医学会大会事務局 (編), 第12回日本野生動物医学会大会講演要旨集. p.177. 岐阜大学, 岐阜.
- Atkinson C. T., Thomas N. J. & Hunter D. B. 2008. Parasitic Diseases of Wild Birds. 592 pp. Wiley

Blackwell, U.S.

吉野智生・国藤泰輔・渡辺竜己・久木田優美・前田秋彦・萩原克郎・村田浩一・大沼学・桑名貴・浅川満彦. 2007. 輸入牧草に混入し北海道内でその死体が発見されたホシムクドリ *Sturnus vulgaris* の記録. 北海道獣医師会雑誌 51: 68-70.

Yoshino T., Uemura J., Uematsu K., Tsuchida S., Osa Y., Taniyama H., Endoh D. & Asakawa M. 2015. Postmortem and helminthological examination of seabirds killed by oil spill at Ishikari, Hokkaido, Japan, in November 2004. Research of One Health 2: 1-16.