

【短 報】 野生動物

襟裳岬産ゼニガタアザラシから見出された
Echinophthiriidae科シラミ類の一例城戸 美紅¹⁾ 水島 亮²⁾ 浅川 満彦¹⁾

1) 酪農学園大学獣医学群獣医学類感染・病理学分野 (〒069-8501 江別市文京台緑町582)

2) 東青地域県民局地域農林水産部青森家畜保健衛生所 (〒030-0134 青森市合子沢松森395番地26)

-----北獣会誌 60, 96~98 (2016)

はじめに

名倉ら^[1]の報告のように、日本産のアザラシ類では *Acanthocheilonema* 属線虫が見つかったが、その媒介者である Echinophthiriidae 科のシラミ類が未発見である。*Acanthocheilonema* 属はアザラシ類に特異的に寄生する *Dipetalonema* の一亜属の名称であったが、これを独立属に昇格させる考え方が欧米で主流となっているので^[2]、本稿でもこれに従う。この線虫は心臓心室内に寄生をするので、陸上ではヤブカ類によって媒介される犬糸状虫のようなイメージの線虫である。すなわち、かつて陸上で成立していた伝播の関係が、その終宿主-中間宿主-寄生体の関係を維持しつつ、海洋生活に移行した点で、進化・生態的に興味深い現象でもある^[2]。今回、北海道襟裳岬で救護されたゼニガタアザラシ *Phoca vitulina* から同科シラミ類が検出されたので報告する。

材料および方法

2015年6月、北海道襟裳岬にてゼニガタアザラシが救護された。体表に外部寄生虫6個体(図1)および虫卵が見出されたところから、70%エタノール液に固定・保存後、酪農学園大学野生動物医学センターWAMCは鑑定を依頼された(登録番号AS 15826)。これらをガムクロロール液およびラクトフェノール液で透徹して、光学顕微鏡下で観察した。




図1. *Echinophthirius horridus* が襟裳岬産ゼニガタアザラシ脚蹼表面に寄生した状態

結果および考察

6個体のうち、1個体は雄(図2左)、ほかは雌(図2右)であり、体部の各測定値は次のようなものであった(mm)。

雄：体長2.5、体幅1.6、頭・胸部長1.0、触角長0.4、胴長1.6。

雌：体長3.0~3.1、体幅2.0~2.1、頭・胸部長1.1~1.20、触角長0.4、胴長2.0~2.1。

触角を構成する4節にそれぞれに微小な剛毛が認められた(図3)。体部全体にも剛毛を有し、胸部のものの一部は特徴的な斑紋を囲むように存在し、いずれも等長で短かったが(図4上)、腹部のものは長さが様々であっ

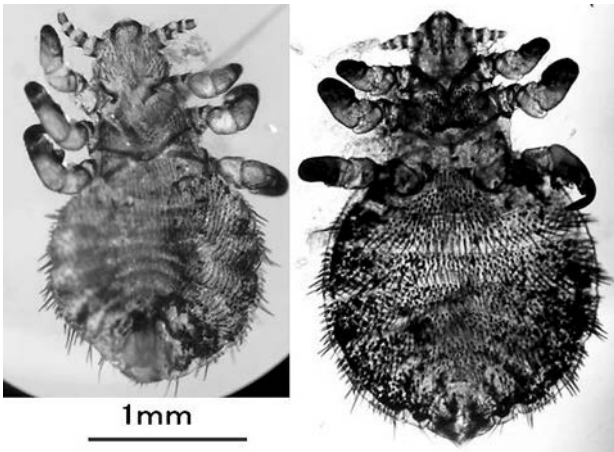


図2. ゼニガタアザラシから得られた *Echinophthirius horridus* (左:雄、背側;右:雌、腹側)

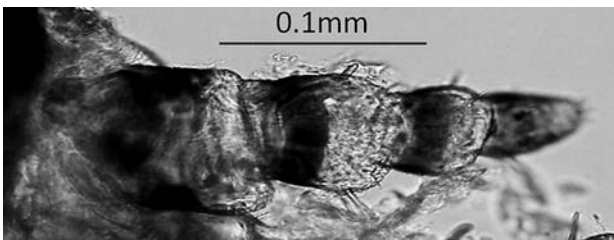


図3. *Echinophthirius horridus*の触角 (雌、右側)

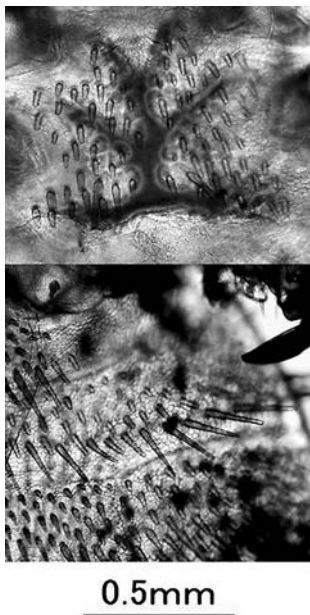


図4. *Echinophthirius horridus*の剛毛 (雌、腹側;上:胸部;下:腹部)

た (図4下)。肢は第一肢から第三肢にかけ次第に長くなるが、いずれもその末節によく発達した鉤状の爪が認められた (図5)。今回の鑑定材料では体毛に付着した二つの虫卵が認められ、長径1.0×短径0.6mm、これら先端にラクビーボール状の附属物 (長径66µm) が認められた (図6)。

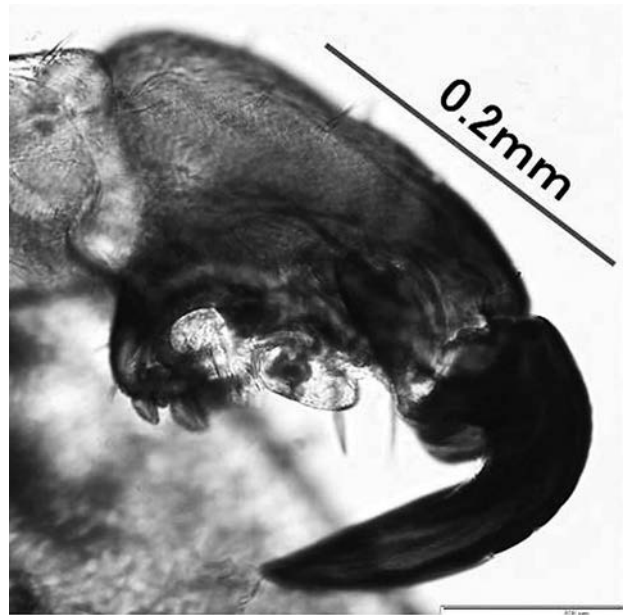


図5. *Echinophthirius horridus*の第3肢先端爪 (雌、右側)

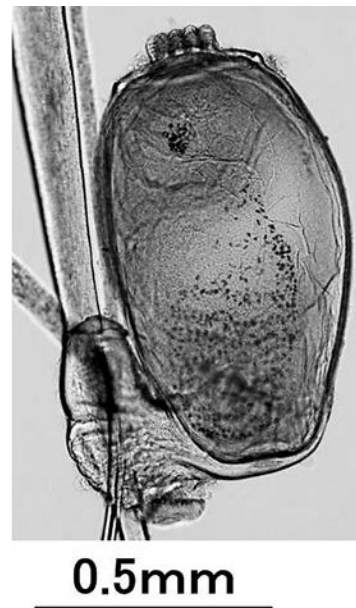

図6. *Echinophthirius horridus*の虫卵

頭部および胸部に剛毛を持つことから *Echinophthirius* 属の特徴を有し、かつ、触角が4節に分かれること、胸部に特徴的な斑紋を有すること (図4上)、胸部から腹部にかけての部分に多様な長さの剛毛を有することなどの形態的な性質から、*Echinophthirius horridus* と同定された^[3,4]。本種は国外のゼニガタアザラシでは普通であるが、北海道では未報告である。しかし、根室産アザラシ類で *Acanthocheilonema* 属線虫が見つかったので^[1]、その媒介者である *Echinophthiriidae* 科のシラミ類の生息はかねてから予想されていた。これが証明されたわけである。かつて陸上で成立していた宿主-寄生

体の関係が、海洋生活に移行した点で、寄生虫の進化・生態学面で興味深い^[2]、このような現象が身近な道東地域でも存在した点を、まず、強調したい。さらに、アザラシ類は本道の沿岸地域で救護されることが多いので、今後は、シラミ寄生個体も見出されるであろう。その際、発見者・救護者などがこういったシラミ類がヒトに寄生をする危惧を抱くかも知れないが、そのようなことではないことをご説明頂きたい。

謝 辞

今回の検討ではマリニピア日本海の岩尾 一獣医師に契機を頂いた。検査は文科省科研費基盤研究C (26460513) および同省私立大学戦略拠点事業 (酪農学園大学大学院2013~2017年) の一環として実施された。

文 献

[1] 名倉理恵、小林万里、浅川満彦：根室半島近海で混獲されたゼニガタアザラシ *Phoca vitulina* の線虫

Dipetalonema spirocauda について、北獣会誌、56、509-510 (2012)

[2] Leidenberger S, Harding K, Härkönen T: Phocid seals, seal lice and heartworms: a terrestrial host-parasite system conveyed to the marine environment, *Dis Aqua Organ*, 77, 235-253 (2007)

[3] Miller FHJ: Scanning electron microscopy of *Echinophthirius horridus* (Von Olfers), *Antarctophthirus callorhini* (Osborn), and *Proechinophthirius fluctus* (Ferris) with emphasis on the antennal structures (Anoplura: Echinophthiriidae), *J Parasitol*, 57, 668-674 (1971)

[4] Thompson PM, Corpe HM, Reid RJ: Prevalence and intensity of the ectoparasite *Echinophthirius horridus* on harbor seals (*Phoca vitulina*): effects of host age and inter-annual variability in host food availability, *Parasitology*, 117, 393-403 (1998)