

【短 報】 小動物

犬の角膜軟化症の1例

北村 康也^{1,2)} 前原 誠也²⁾

1) 八雲動物病院 (〒049-3105 二海郡八雲町東雲町91-1)

2) 酪農学園大学伴侶動物学 (〒069-8501 江別市文京台緑町582番地)

要 約

11歳齢、避妊雌チワワが、同居犬との喧嘩が原因と思われる右眼の眼瞼痙攣で来院した。初診時の眼科検査では、角膜中央部の浮腫状の突出、および前房蓄膿を認めた。眼圧は9 mmHgと低値を示し、角膜の病変部の擦過標本で好中球、短桿菌の存在を認めた。以上の所見から、外傷および細菌感染による角膜軟化症と前部ぶどう膜炎と診断し、抗生剤の頻回点眼および全身投与、自己血清の点眼、消炎剤の全身投与および眼瞼縫合などを行った。第16病日に、角膜中央部の著しい凹凸を示す角膜表面の変形を認めたため、瞬膜被覆術を行って第34病日まで継続した。角膜形状の改善が認められ、症例は第245病日に呼吸不全で亡くなるまで、視覚を温存することができた。角膜の色素沈着および混濁は残存していたが、角膜の形状は回復の傾向を示し、比較的良好な経過をたどった。

キーワード：犬、角膜軟化症、眼瞼縫合

-----北獣会誌 60, 50~53 (2016)

獣医学の成書に記載されている角膜軟化症は、融解性角膜潰瘍またはコラーゲン溶解性角膜炎などと同義語として扱われていて、細菌感染や外傷などに起因し、角膜実質の融解壊死を引き起こす疾患である^[1]。犬や馬などでみられることが多く、特に短頭犬種の場合、早い段階での急速な角膜の破壊的な融解がみられ、角膜穿孔や眼内炎などの合併症がみられることがある^[2]。角膜軟化症の治療は、抗生剤の全身投与および局所投与、抗コラーゲナーゼ剤の点眼、鎮痛消炎剤の全身投与、外科的治療などが選択されるが^[3]、満足な結果が得られないことも少なくない。今回、比較的良好な経過が得られた犬の角膜軟化症の症例に遭遇したため、その概要を報告する。

症例および経過

症例は、チワワ、避妊済、11歳、体重2.2 kgで、同居犬のチワワ1頭と共に、室内で飼育されている環境であった。主訴は、オーナーが留守の間に同居犬との喧嘩が原因と思われる右眼の眼瞼痙攣であった。初診時に症

例は心雑音を認め、軽度に興奮状態を示し、舌のチアノーゼを認めた。一般眼科検査では、威嚇瞬目反応は陰性で、右眼結膜の充血、角膜中央部の浮腫状の突出 (図1)、および前房蓄膿を認めた。眼圧は9 mmHgと低値を示

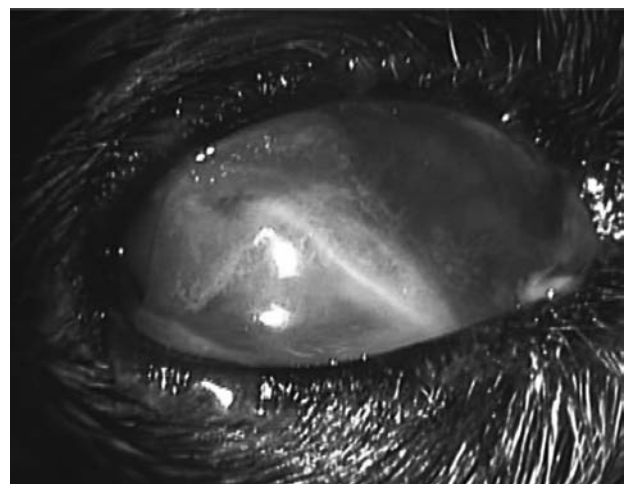


図1. 初診時眼所見

結膜の腫脹、角膜中央部は浮腫状の突出 (やや腹側に下垂) を呈していた。

連絡担当者：北村 康也 八雲動物病院

Tel/Fax 0137-62-4031 E-mail yakumo-ah@ab.auone-net.jp

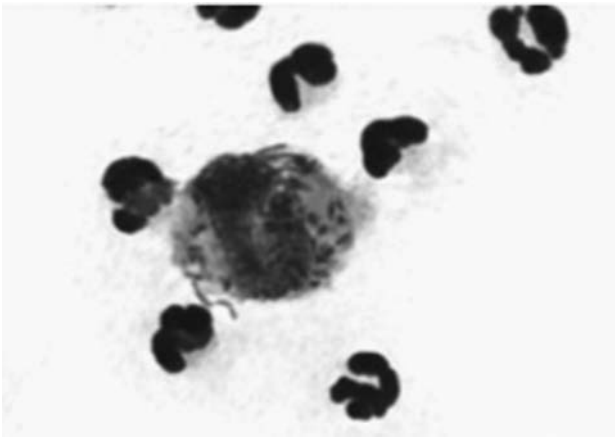


図2. 角膜病変部擦過標本

多数の好中球及び炎症性細胞による細菌の貪食像を認めた。

し、角膜病変部の擦過標本では好中球と炎症性細胞に貪食された短桿菌を認めた(図2)。眼超音波検査では明らかな眼内の異常は認められなかった。以上の所見から、外傷性および細菌感染による角膜軟化症、それに続発した前部ぶどう膜炎と診断した。入院管理下において、2種類の抗生剤点眼薬(トブラマイシンおよびセフメノキシム)を1時間おきに8時間まで継続点眼し、抗生剤(セファゾリンナトリウム20 mg/kg BID)の静脈内投与を行った。また、抗コラゲナーゼ薬である自己血清の点眼、前部ぶどう膜炎の初期治療としてコハク酸メチルプレドニゾロン(10 mg/kg)静脈内投与を行った。抗生剤点眼薬の頻回投与開始から約6時間後に角膜の保護を目的として、7-0ナイロン糸を用いて鎮静下(ブトルファンール0.1 mg/kgとアセプロマジン0.01 mg/kg混合静脈内投与)で眼瞼縫合を行った。第2病日には、角膜中央部の浮腫状の突出は依然認められたが、角膜の透明性

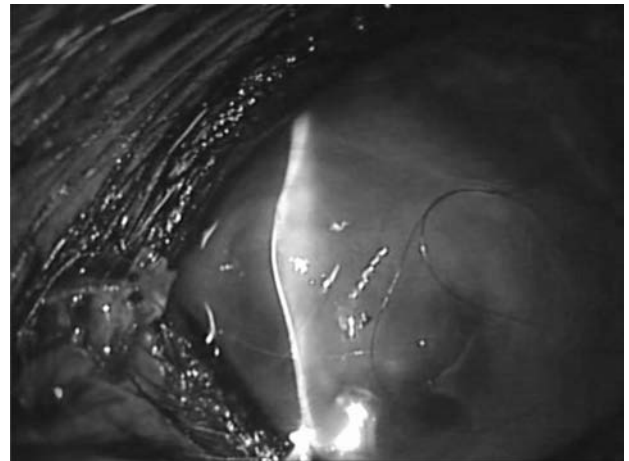


図4. 第16病日の眼所見(スリット像)

角膜中央部に広範囲な凹凸を示す角膜形状の変化が認められた。

の改善がみられた。第7病日の眼検査では、依然として前房蓄膿は認められるものの、威嚇瞬目反応は陽性、角膜の透明性のさらなる改善が得られた(図3)。第16病日には、角膜実質の融解の結果生じたと思われる角膜中央部を中心とした広範囲な凹凸を示す著しい角膜表面の変形(図4)を認められた。バンテージ効果を期待して瞬膜被覆術を行い、第34病日まで継続した。瞬膜被覆を解除した直後には、角膜中央部の強い混濁と12時方向から中央部に向かう血管新生が認められたが(図5)、角膜形状の回復がみられた。第65病日の眼科検査では、3時方向から角膜中央部に向かう血管新生の増加および色素沈着を認めた。第175病日には、角膜中央部の混濁と角膜形状のさらなる改善を認めたが(図6)、角膜の色素沈着は拡大していた。症例は第245病日に呼吸不全で死亡するまで視覚は温存され、眼の不快感を示す合併症はみられなかった。

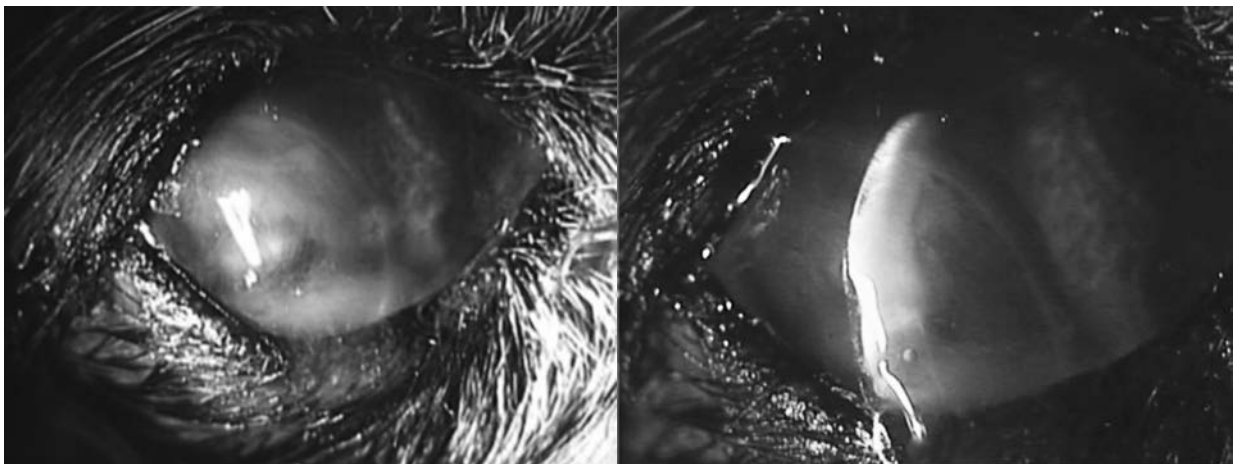


図3. 第7病日の眼所見

左図：角膜の透明性が得られた。右図：病変部スリット像：中央部に依然として角膜の浮腫を認める

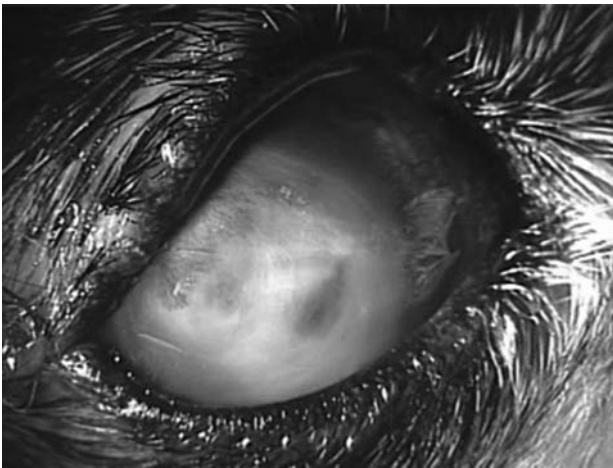


図5. 第34病日の眼所見

瞬膜フラップを解除後の所見を示す。角膜の強い混濁はみられるものの、凹凸を示していた角膜の形状の改善を認めた。

考 察

角膜軟化症は、しばしば犬や馬で発生がみられ、外傷や細菌感染の関与が深く疑われる疾患である[1,2]。短頭犬種では、角膜実質の融解が急速に進む傾向があり、視覚の温存や眼球の救済に対し、迅速な対策が迫られる[2]。本症例はチワワに発症した角膜軟化症であり、急速な角膜病変の進行がみられた。チワワのような眼瞼裂が大きく、角膜の露出が多い犬種に発生した角膜軟化症の経過観察は、入院下で行うなど十分に注意する必要があると思われた。

本症例では、重度な角膜実質の融解がみられた。さまざまな原因に起因する角膜実質の溶解には、マトリックスメタロプロテアーゼ (MMP) と呼ばれるコラーゲン分解酵素が関与しているとされる[4]。MMPには緑膿菌や炎症細胞から直接産生されるものと、角膜上皮の障害

を引き金とし、角膜実質から産生されるMMPがある[4]。緑膿菌は自ら緑膿菌エステラーゼと呼ばれるプロテアーゼを産生し、さらに緑膿菌の病原性因子が角膜実質細胞に作用し、MMPを産生させるため、急速な角膜実質融解が起こるとされる[5]。本症例では細菌培養検査は行っていないが、急速な角膜実質の融解がみられたので、角膜擦過標本の所見から緑膿菌の関与を強く疑った。そのため、本症例におけるアミノグリコシド系抗生剤の点眼薬を用いた治療は、角膜実質の融解阻止に有効であったと考えられた。

獣医臨床では、角膜潰瘍に対する抗コラゲナーゼ薬として、N-アセチルシステイン、EDTA、テトラサイクリンなど様々なMMP阻害剤が用いられている[4]。今回の症例で使用した自己血清点眼はその一つで、MMP阻害作用とセリンプロテアーゼ抑制を併せ持つとされる[6]。本症例においても、点眼時の疼痛などもなく、角膜実質融解の抑制に効果があったと考えられた。しかしながら、医学領域に比べて獣医学におけるMMPまたはMMP阻害薬に関する研究や報告は少なく、角膜実質の融解が起きている時の、MMP阻害薬の最も効果的な投与時期や点眼回数などについては、さらなる研究が必要と思われる。

角膜軟化症に対する外科的な治療として、自己結膜組織を利用した報告[7]や角膜補填剤[8]を用いた報告などがある。今回の症例においても外科的治療を考慮したが、心疾患による全身麻酔の危険性などを勘案した結果、鎮静下での眼瞼縫合術を選択した。医学領域では瞼板縫合ともいわれ、難治性角膜潰瘍や上皮欠損の患者に対し行われている処置[9]であるが、感染を助長する可能性もあるとされる。本症例のような感染性の角膜疾患に対し

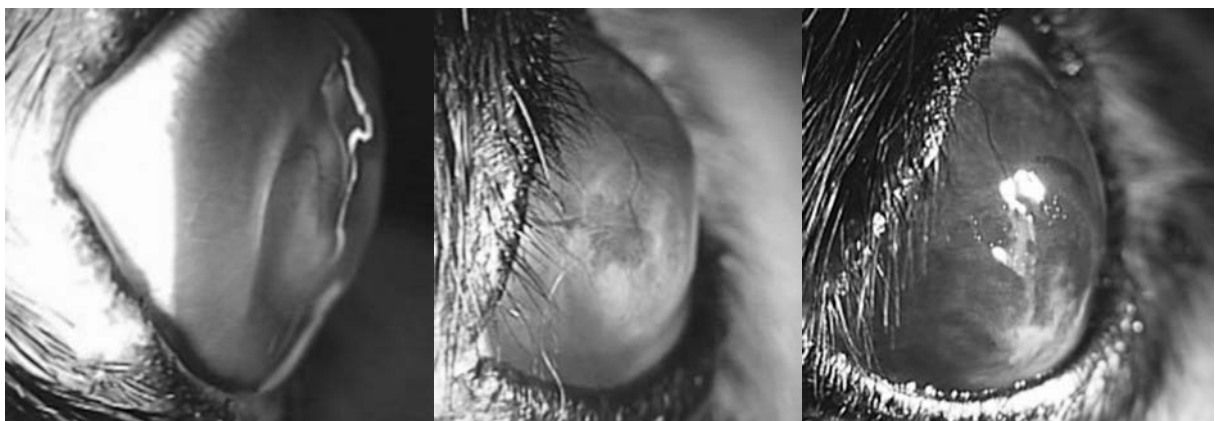


図6. 角膜形状所見の経時的変化

左図：第34病日（瞬膜フラップ解除直後）の角膜所見。中央部の凹凸を認める。中央図：第48病日の眼所見。角膜形状の改善の兆しが見える。右図：175病日の眼所見。強い色素沈着を認めるが、角膜形状はほぼ正常に近い改善が認められた。

眼瞼縫合を行う場合、抗生剤の全身投与や点眼の頻回投与を行い、十分に感染を制御した後に処置を行うことが重要と思われた。また、第16病日には、角膜実質の融解が原因と思われる角膜の形状の変化に対し、鎮静下において瞬膜被覆術を行った。瞬膜被覆術は術式も簡便で、広範囲なバンテージ効果を期待できる反面、点眼薬の角膜への浸透性が悪く、被覆を行っている期間中の経過観察を行うのが難しいという問題があるため^[10]、処置を行うにあたり、十分な飼い主へのインフォームドコンセントが必要と思われた。

今回、角膜軟化症の犬に対し、様々な治療を行った結果、幸運にも最小限の合併症にとどめることができた。犬の角膜軟化症の治療に関する情報は常にアップデートされているが、未だ治療法は確立されてはおらず、今後も症例の集積と治療方法の検討が必要と思われる。

引用文献

- [1] Martin CL: Ophthalmic disease in veterinary medicine, 75, CRC Press, London (2009)
- [2] Richard RD, Kerry LK, Gillian JM, Daniel MA: Veterinary ocular pathology, Albert DM et al eds, 223-225, Sanders Elsevier, USA (2010)
- [3] Gellat KN: Veterinary ophthalmology, Gilger BC et al eds, 5th ed, 1578-1580, Wiley-Blackwell, USA (2013)
- [4] Ollivier FJ, Gilger BC, Barrie KP, Kallberg ME, Plummer CE, Gelatt KN, Brookes DE: Proteinases of the cornea and preocular film, *Vet Ophthalmol*, 10, 199-206 (2007)
- [5] 崎元 暢: 感染症と免疫 角膜実質融解における MMP、臨床眼科、66、341-345 (2012)
- [6] Chow DW, Chau Y, Yeung WK, Westermeyer HD: In vitro evaluation of the inhibitory effect of canine serum, canine fresh frozen plasma, freeze-thaw-cycled plasma, and Solcoseryl on matrix metalloproteinases 2 and 9, *Vet Ophthalmol*, 18, 229-233 (2015)
- [7] Pumphrey SA, Pizzirani S, Pirie CG: 360-degree conjunctival grafting for management of diffuse keratomalacia in a dog, *Vet Ophthalmol*, 14, 209-213 (2011)
- [8] Dulaurent T, Azoulay T, Goulle F, Dulaurent A, Mentek M, Peiffer RL, Isard PF: Use of bovine pericardium (Tutopatch®) graft for surgical repair of deep melting corneal ulcers in dogs and corneal sequestra in cats, *Vet Ophthalmol*, 17, 91-99 (2014)
- [9] 長谷川利英: 瞼板縫合 角膜クリニック、井上幸次編、第2版、282-283、医学書院、東京 (2005)
- [10] Gelatt KN, Brooks DE: Veterinary ophthalmologic surgery, Gelatt KN et al eds, 186-187, Sanders Elsevier, USA (2011)